UNILEÃO
CENTRO UNIVERSITÁRIO
CURSO DE GRADUAÇÃO EM ODONTOLOGIA

ANDRÉ VENTURA DE SENA

INFLUÊNCIA DE ARTEFATOS EM TOMOGRAFIA COMPUTADORIZADA DE FEIXE CÔNICO NO PLANEJAMENTO EM IMPLANTODONTIA: UMA REVISÃO DE LITERATURA

JUAZEIRO DO NORTE-CE
2019

ANDRÉ VENTURA DE SENA

INFLUÊNCIA DE ARTEFATOS EM TOMOGRAFIA COMPUTADORIZADA DE FEIXE CÔNICO NO PLANEJAMENTO EM IMPLANTODONTIA: UMA REVISÃO DE LITERATURA

Trabalho de conclusão de curso apresentado à Coordenação do Curso de Graduação em Odontologia do Centro Universitário Doutor Leão Sampaio, como pré-requisito para obtenção do grau de Bacharel.

Orientador: Prof. Esp. Carlos Eduardo de Oliveira Soares
Coorientador: Prof. Me. Augusto Henrique Alves de Oliveira

JUAZEIRO DO NORTE-CE
2019

ANDRÉ VENTURA DE SENA

INFLUÊNCIA DE ARTEFATOS EM TOMOGRAFIA COMPUTADORIZADA DE FEIXE CÔNICO NO PLANEJAMENTO EM IMPLANTODONTIA: UMA REVISÃO DE LITERATURA

Trabalho de conclusão de curso apresentado à Coordenação do Curso de Graduação em Odontologia do Centro Universitário Doutor Leão Sampaio, como pré-requisito para obtenção do grau de Bacharel.

Orientador: Prof. Esp. Carlos Eduardo de Oliveira Soares
Coorientador: Prof. Me. Augusto Henrique Alves de Oliveira

Aprovado em 28/06/2019.

BANCA EXAMINADORA

_____

PROFESSOR (A) ESPECIALISTA CARLOS EDUARDO DE OLIVEIRA SOARES

ORIENTADOR (A)

_____

PROFESSOR (A) ESPECIALISTA JULIANA BRASIL ACCIOLY PINTO

MEMBRO EFETIVO

_____

PROFESSOR (A) MESTRE VIVIANNE COELHO NORONHA DIÓGENES

MEMBRO EFETIVO

DEDICATÓRIA

Dedico este trabalho à João Victor, meu amado sobrinho, que me inspira a ser alguém melhor todos os dias, uma criança iluminada e de um coração imenso, que propaga amor e emana positividade. Você é luz!

AGRADECIMENTOS

À minha mãe, Maria Dasdoures, por todo o carinho, apoio e dedicação dados nesses longos anos de faculdade e por me incentivar a seguir os meus sonhos e ter me repassado todos os seus princípios e amor.

Ao meu padrasto, Francisco, por toda a dedicação, suporte e investimento dados em toda a minha vida e todo o esforço e compreensão para que eu concluísse essa etapa da minha vida, você é responsável pela minha maior herança: meus estudos.

Às minhas irmãs, Tamirys e Andréia, pela cumplicidade e pela torcida pelo meu sucesso.

Às minhas sobrinhas, Maria Clara e Ágata Nicole, por me proporcionarem muitas risadas e mostrar a ingenuidade que todas as crianças possuem diante de um mundo tão caótico.

A todos os meus amigos, por todos os momentos maravilhosos compartilhados, por todas às risadas, tristezas e dores vividas, com vocês tudo fica mais leve e fácil.

Ao Prof. Me. Augusto Henrique Alves de Oliveira, pela ideia do trabalho e suporte prestado, e por ter acreditado desde o inicio que tudo daria certo;

Ao Prof. Esp. Carlos Eduardo de Oliveira Soares, por todas as orientações e disponibilidade.

A todos aqueles qve diretamente ou indiretamente de alguma maneira estiveram comigo nessa caminhada, fazendo esta vida valer cada vez mais a pena.

Eu não seria quem sou hoje sem vocês na minha vida e ao meu lado, sendo o meu alicerce e amparo.

Eu amo vocês!

RESUMO

Diante do crescente uso de exames de Tomografia Computadorizada de Feixe Cônico (TCFC) para tomada de decisão e planejamento na odontologia, em especial na Implantodontia, a necessidade de compreender metodicamente o protocolo para tomada por cirurgiões-dentistas se faz necessária para evitar exposição desnecessária e/ou prolongada à radiação pelo paciente a ser reabilitado, aumentando as chances de sucesso do exame e na reabilitação do paciente. É necessário compreender como se dá a formação de artefatos nos exames de tomografia, pois a presença dos mesmos inutiliza e/ou compromete o resultado desses exames. O presente estudo tem como objetivo principal analisar a influência da formação de artefatos de imagem em exames de TCFC no planejamento e na tomada de decisão na Implantodontia. Para tanto, foi realizada uma revisão narrativa da literatura existente, buscandos artigos nas bases de dados do SciELO, PubMed, Portal de Periódicos CAPES/MEC e na Biblioteca Virtual em Saúde. A TCFC é um exame de imagem padrão-ouro para o correto planejamento e diagnóstico em Implantodontia. A sua grande limitação está na possibilidade de formação de artefatos de imagem na presença de materiais de alta densidade. Os artefatos de imagem não só mascaram os tecidos de interesse, como também simulam patologias que se não notado e corretamente interpretado pelo profissional, podem comprometer a tomada de decisão. A formação de artefatos de imagem em TCFC pode comprometer ou inutilizar o resultado do exame. Após analisar dados encontrados em artigos e trabalhos publicados nas bases de dados referidas, é possível concluir, portanto, que os artefatos de imagem são um grande desafio nos exames de TCFC, muitas vezes inutilizando esses exames ou os tornando imprecisos, dessa forma é de fundamental importância que os profissionais dominem o correto protocolo para tomada do exame e conheçam quais materiais podem gerar artefatos e como atenuar a formação dos mesmos, estando devidamente capacitado para decidir qual o exame por imagem mais adequada para cada caso.

Palavras-chave: Artifacts. Cone-beam computed tomography. Implant.

ABSTRACT

In view of the increasing use of Cone-Beam Computed Tomography (CBCT) for decision-making and planning in dentistry, especially in Implantology, the need to methodically understand the protocol for dental surgeons is necessary to avoid unnecessary exposure and/or prolonged to radiation by the patient being rehabilitated, increasing the chances of successful examination and rehabilitation of the patient. It is necessary to understand how the formation of artefacts occurs in the tomography examinations, because the presence of them renders useless and/or compromises the result of these examinations. The present study has as main objective to analyze the influence of the formation of image artifacts in CBCT exams in planning and decision making in Implantology. In order to do so, a narrative review of the existing literature was carried out, looking for articles in the databases of SciELO, PubMed, Portal de Periódicos CAPES/MEC and the Biblioteca Virtual em Saúde. TCFC is a gold standard image exam for the correct planning and diagnosis in Implantology. Its major limitation is the possibility of forming image artifacts in the presence of high density materials. Image artifacts not only mask the tissues of interest, but also simulate pathologies that if not noticed and correctly interpreted by the professional, can compromise the decision making. The formation of imaging artifacts in CBCT may compromise or render useless the result of the examination. After analyzing data found in articles and works published in the referred databases, it is possible to conclude, therefore, that image artifacts are a great challenge in CBCT exams, often rendering these exams useless or inaccurate, so it is fundamental It is important for professionals to master the correct protocol for taking the exam and to know which materials can generate artifacts and how to reduce their formation, being able to decide which image exam is most appropriate for each case.

Keyword: Artifacts. Cone-beam computed tomography. Implant.

LISTA DE FIGURAS

Figura 1 – Tomógrafo tradicional 14
Figura 2 – Comparação gráfica do tomógrafo tradicional (A) e do tomógrafo de feixe cônico (B) com a fonte e o detector de raios-X 15
Figura 3 – Tomógrafo odontológico 16
Figura 4 – Artefatos de imagem 18
Figura 5 – Artefatos de ruído 19

LISTA DE SIGLAS

2D	Duas Dimensões
3D	Três Dimensões
FOV	Field of Vision – Campo de Visão
MAR	Metal Artifacts – Artefatos de Metal
TC	Tomografia Computadorizada
TCFC	Tomografia Computadorizada de Feixe Cônico
TCMS	Tomografia Computadorizada Multislice

SUMÁRIO

1 INTRODUÇÃO..... 10
2 METODOLOGIA .....……..... 12
3 REVISÃO DE LITERATURA..... 14
3.1 RESULTADOS E DISCUSSÃO…….. 14
3.1.1 Tomografia Computadorizada de Feixe Cônico …….……..…….… 14
3.1.2 Artefatos de Imagem.....….....…….……...……..…… 17
3.1.3 A TCFC no Planejamento em Implantodontia……. 21
4 CONSIDERAÇÕES FINAIS…….. 25
REFERÊNCIAS.....……..... 26

1 INTRODUÇÃO

Exames por imagem são essenciais para o planejamento, diagnóstico e tomada de decisão na odontologia. A necessidade de saber informações como volume, altura, largura, qualidade dos tecidos remanescentes e proximidade com estruturas nobres com exatidão para o correto diagnóstico e planejamento eficiente, tornaram a radiografia convencional obsoleta devido proporcionar resultados apenas em duas dimensões (2D) e a possibilidade de mascarar algumas dessas informações devido à sobreposição de tecidos (ABRAMOVITCH E RICE, 2014; GAMBA et al., 2014; NAGARAJAPPA, DWIVEDI, TIWARI, 2015).

O uso da Tomografia Computadorizada (TC) em especialidades como Endodontia, Ortodontia, Cirurgia Ortognática e em especial na Implantodontia, tornaram esse exame fundamental e imprescindível para o planejamento odontológico. A TC proporciona um acesso a múltiplos planos anatômicos do alvo de interesse, possibilitando com exatidão a dimensão dos tecidos da área alvo (ABRAMOVITCH E RICE, 2014; NAGARAJAPPA, DWIVEDI, TIWARI, 2015; PAUWELS et al., 2015).

A Tomografia Computadorizada de Feixe Cônico (TCFC) tornou-se o padrão-ouro de exame por imagem. Observa-se, no entanto, que a TCFC possui uma grande limitação, que é a possibilidade de formação de artefatos de imagem (ABRAMOVITCH E RICE, 2014; GAMBA et al., 2014).

Artefatos são discrepâncias entre o alvo real e a imagem reconstruída e processada digitalmente. Esses artefatos podem inutilizar completamente o exame, pois além de sobrepor os tecidos de interesse ainda podem mascarar e simular patologias não existentes, interferindo na interpretação e no correto diagnóstico do exame (ABRAMOVITCH E RICE, 2014; GAMBA et al., 2014; MAKINS, 2014).

Diversos são os tipos de artefatos possíveis nos resultados de tomografias, sendo determinados pelo tipo de material, a potência dos equipamentos, a intensidade dos raios e o campo de interesse no sujeito, como também a posição e movimentação do paciente. Podem ser entendidos e visualizados como faixas, círculos e distorções que

mascaram e prejudicam a interpretação do exame resultando em dificuldade ao clínico em identificar o alvo de interesse (GAMBA et al., 2014; VASCONCELOS et al., 2017).

Diante do crescente uso de exames de Tomografia Computadorizada de Feixe Cônico (TCFC) para tomada de decisão e planejamento na odontologia, em especial na Implantodontia, a necessidade de compreender metodicamente o protocolo para tomada por cirurgiões-dentistas se faz necessária para evitar exposição desnecessária e/ou prolongada à radiação pelo paciente a ser reabilitado, aumentando as chances de sucesso do exame e na reabilitação do paciente. É necessário compreender como se dá a formação de artefatos nos exames de tomografia, pois a presença dos mesmos inutiliza e/ou compromete o resultado desses exames.

O presente estudo tem como objetivo principal analisar a influência da formação de artefatos de imagem em exames de TCFC no planejamento e na tomada de decisão na Implantodontia.

2 METODOLOGIA

- ➔ Este estudo trata-se de uma revisão narrativa, que consiste em uma análise da literatura encontrada em livros, artigos científicos e na interpretação e análise crítica pessoal dos autores, com intuito de fazer uma análise ampla, buscando sintetizar e interpretar os dados e informações encontradas, sob ponto de vista teórico ou contextual. Tem um papel fundamental para a educação continuada, pois, permitem ao leitor adquirir e atualizar o conhecimento sobre uma temática específica em curto espaço de tempo (BERNARDO et al., 2014).
- ➔ Para execução da pesquisa, partiu-se da seguinte pergunta norteadora: qual a influência de artefatos em tomografia computadorizada de feixe cônico no planejamento em implantodontia?
- ➔ Foram selecionados artigos científicos pelo título e resumo, sendo usados como critérios para inclusão dos artigos estudos do tipo: casos clínicos e estudos experimentais, nas bases de dados do SciELO, PubMed, Portal de Periódicos CAPES/MEC e na Biblioteca Virtual em Saúde, publicados no período entre Janeiro de 2000 e Março de 2019, devido aos estudos mais avançados e aprofundados publicados nesse período, em Jornais e Periódicos. Tiveram preferência os artigos escritos em inglês, devido à escassez e superficialidade de estudos escritos em língua portuguesa.
- ➔ Os critérios de exclusão foram a data de publicação, o título, resumo, temas diferentes do exposto, revisões de literatura, teses, dissertações e artigos não disponíveis na íntegra para *download*.
- ➔ Primeiramente foram eliminados os artigos de acordo com os títulos apresentados, seguido do resumo. Após, foram excluídos os artigos publicados antes de Janeiro de 2000. Por fim, foram acessados os artigos na íntegra, sendo eliminados aqueles que não possuíam literatura consistente, ou ainda superficial.
- ➔ Foram utilizados resumos, introduções, discussões, resultados e conclusões, dos artigos e publicações encontradas, visando responder, explicar e discutir a pergunta norteadora.

- ➔ Foram utilizados os descritores: Artifacts, Cone-beam computed tomography e Implant, sendo combinados os termos Artifacts e Implant, e Implant e Cone-beam computed tomography.
- ➔ Dois pesquisadores realizaram as pesquisas com os descritores mencionados fazendo uma análise criteriosa, de forma livre e independente nas bases de dados citadas, comparando os resultados encontrados e aplicando os critérios de inclusão e exclusão mencionados, confeccionando fichamentos de todos os trabalhos selecionados e elaborando resumos de cada um, onde foi possível estabule uma compreensão e aumentar o conhecimento, produzindo um referencial teórico consistente e amplo.
- ➔ Houve comprometimento ético em citar devidamente todos os autores dos trabalhos e publicações utilizadas na construção do referencial teórico, respeitando as normas da ABNT e utilizando fielmente todas as informações originais encontradas.

3 REVISÃO DE LITERATURA

3.1 RESULTADOS E DISCUSSÃO

3.1.1 Tomografia Computadorizada de Feixe Cônico

A tecnologia desempenha cada vez mais um papel importante dentro das práticas odontológicas no que diz respeito à qualidade e agilidade de procedimentos e planejamentos. A demanda por tecnologias que oferecessem acesso a imagens tridimensionais (3D) dando informações como densidade e profundidade, entre outros dados, e que não eram possíveis em radiografias comuns devido a sua capacidade limitada de imagens em apenas duas dimensões, fez com que a odontologia buscasse opções já existentes na medicina de exames por imagem e adaptasse-as em seu favor (ABRAMOVITCH E RICE, 2014; GAMBA et al., 2014; PAUWELS et al., 2015).

A TC, já amplamente utilizada na medicina, caracterizava uma excelente e ideal opção para exames, entretanto, era necessário adaptar o já existente dispositivo (FIG. 1) – Tomografia Computadorizada Multislice (TCMS) – para o ambiente odontológico e delimitação da região de cabeça e pescoço. Diante disto, surgiu na década de 90, a TCFC, após vários estudos e pesquisas na área (ABRAMOVITCH E RICE, 2014; QUEIROZ et al., 2018).

FIGURA 1. Tomógrafo tradicional. Fonte: http://www.multimagem.med.br/fotos/aquilionCXL.jpg

Na TC a imagem é obtida em fatias dos tecidos de interesse (FIG. 2), sendo classificadas em dois tipos: tradicional, com feixe em leque (*Fan Beam*), e de feixe cônico (*Cone Beam*) (KUTEKEN et al., 2015).

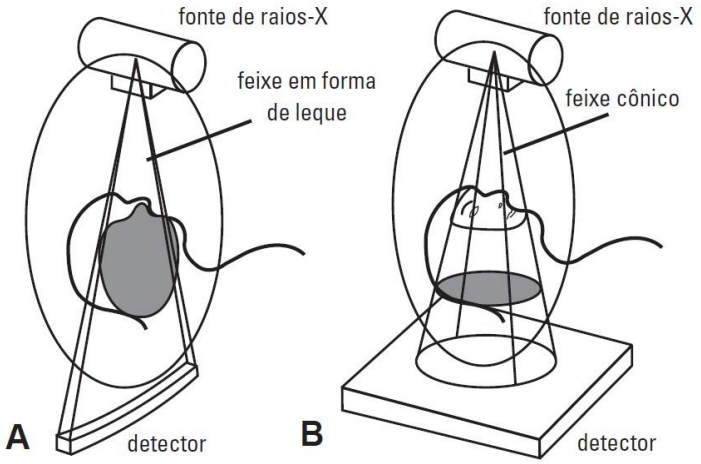

FIGURA 2. Comparação gráfica do tomógrafo tradicional (A) e do tomógrafo de feixe cônico (B) com a fonte e o detector de raios-X. Fonte: GARIB et al., 2007.

A TC possibilita visualização das estruturas de interesse em três dimensões, diferentemente das radiografias tradicionais, onde não é possível este tipo de visualização, favorecendo ao clínico um ótimo e eficiente planejamento e facilitando a tomada de decisão para uma melhor abordagem aos seus pacientes, quando se tratam de reabilitações complexas (ABRAMOVITCH E RICE, 2014; GAMBA et al., 2014; NAGARAJAPPA, DWIVEDI, TIWARI, 2015).

Os tomógrafos usados em odontologia (TCFC) possuem uma baixa quilovoltagem e miliamperagem quando comparados aos tomógrafos médicos (TCMS) o que reduz drasticamente a dose de radiação emitida. A TC tradicional pode ser singleslice ou multislice, diferindo entre elas apenas no número de cortes obtidos e na duração da tomada do exame (KUTEKEN et al., 2015).

A TCFC (FIG. 3) é um dispositivo mais compacto e mais barato, conseguindo, assim, ser instalado em clínicas odontológicas convencionais, além de ser necessária uma menor dose de radiação para a tomada do exame. Além do preço e do tamanho do aparelho, o mesmo possui a comodidade de escanear a região de cabeça e pescoço com o paciente na vertical, o que já é feito na radiografia panorâmica, e a praticidade de diminuição exponencial da duração da tomada do exame (PAUWELS et al., 2011).

FIGURA 3. Tomógrafo odontológico. Fonte: https://cropradiologia.com.br/wp-content/uploads/2018/02/ex-28.jpg

Exames de imagem convencionais têm como vantagens para o paciente o baixo custo e a baixa exposição à radiação, entretanto, partindo para o contexto pré-operatório e para visualizar com uma melhor qualidade estruturas anatômicas dento-maxilo-faciais, precisou-se optar por tecnologias mais inovadoras que pudessem resolver esse problema na captação de imagens mais precisas e no planejamento adequado em Implantodontia, passando-se a utilizar a TCFC, cujo dispositivo apresenta imagens em 3D (LIANG et al., 2010).

A fidelidade de resultados proporcionados pela TCFC torna a busca por esse exame cada vez mais crescente, auxiliando para o planejamento e diagnóstico em odontologia. A TCFC tornou-se indispensável em diversas especialidades odontológicas, principalmente para procedimentos mais complexos como a Implantodontia. Devido às necessidades mais específicas e limitadas à região de cabeça e pescoço, a criação da TCFC proporcionou praticidade no dia a dia das clínicas odontológicas e tornou-a mais acessível e, portanto, aumentou exponencialmente a sua utilização e campo de possibilidades de uso (NAGARAJAPPA, DWIVEDI, TIWARI, 2015).

A comodidade de fazer o exame de imagem na vertical, aliada a menor dose de radiação necessária, faz com que a TCFC seja padrão-ouro de exame por imagem, devido a sua exatidão de resultados e vasto campo de uso. A TCFC limita a região de exposição aos feixes radiográficos à região de cabeça e pescoço. Os feixes cônicos são disparados de vários ângulos, que após o processamento dessas imagens proporcionam visão da área desejada em vários planos anatômicos, tendo alto valor em diversas especialidades odontológicas. Porém, vale ressaltar que quanto maior o número de imagens, maior será o tempo necessário para o

exame, e consequentemente a exposição à radiação ao paciente (ABRAMOVITCH E RICE, 2014; GAMBA et al., 2014; LIRA DE FARIAS FREITAS et al., 2018).

De início observou-se que esse tipo de exame de imagem era de fundamental importância na Implantodontia, devido à necessidade de saber as dimensões do remanescente ósseo e tecidos moles circundantes. Entretanto, conforme se popularizou, detectou-se que as tomografias poderiam ter grande valor também em Ortodontia, Endodontia e Cirurgia Ortognática, devido a sua precisão tornando o planejamento odontológico mais eficaz, diminuindo, assim, as chances de erros e falhas durante e após os procedimentos (GAMBA et al., 2014).

Usualmente, por praticidade, o resultado da imagem obtida é monocromático, facilitando o processamento do exame. Entretanto, foi observado que os exames resultados de reconstrução policromática apresentaram uma significativa melhora e excelentes resultados, sendo mais fieis aos tecidos expostos (REYNOSO et al., 2016; SCHULZE et al., 2009).

Entretanto, a sua grande limitação que é a formação de artefatos de imagem, exige alta capacidade técnica e de resolubilidade por parte dos profissionais na tentativa de diminuir os erros e estabilizar os resultados desses exames. A interpretação bem como a preparação e corretas orientações antes dos exames, tem exponencial influência sobre o resultado final obtido da imagem reconstruída, facilitando a tomada do mesmo e os resultados positivos esperados (BOAS E FLEISCHMANN, 2012; GAMBA et al., 2014).

3.1.2 Artefatos de Imagem

As diferenças entre as imagens reconstruídas digitalmente e o alvo de interesse, são denominadas de artefatos de imagem. Eles são caracterizados como alterações identificadas no resultado do exame de imagem, que podem comprometer a correta interpretação do resultado obtido, tornando-o muitas vezes descartável, sendo assim necessária a repetição do mesmo, e a exposição do paciente a mais doses de radiação do que o necessário (ABRAMOVITCH E RICE, 2014; BOAS E FLEISCHMANN, 2012; PAUWELS et al., 2015).

Os artefatos podem ser divididos em: artefatos de endurecimento de feixe (*Beam Hardening Artifact*) (FIG. 4 – A), formados devido aos diferentes níveis de energia dos fótons

de raios-x, que não são bem interpretados pelo software de reconstrução das imagens; artefatos de metal (*Metal Artifact*) (FIG. 4 – B) que são formados na presença de materiais metálicos, ou seja, de alta densidade, representados como estrias brancas na imagem reconstruída; artefatos de anel (*Ring Artifacts*) (FIG. 4 – C) formados quando há alterações no sensor de detecção dos fótons de raios-x, ou ainda quando o mesmo está desalinhando com a fonte de liberação dos raios-x; artefatos de efeito do feixe cônico (*Cone Beam Effect Artifact*) (FIG. 4 – D) formados devido à estrutura cônica dos feixes de raios-x; artefatos de movimento (*Motion Artifact*) (FIG. 4 – E) produzidos devido o movimento do paciente durante a tomada do exame; artefatos de espalhamento (*Aliasing Artifact*) (FIG. 4 – F) causados devido a falhas no detector dos feixes cônicos; artefatos de ruídos (*Noise Artifact*) (FIG. 5) formados mediante a variação de feixes de raios-x que atingem os tecidos de interessem e são recebidos no detector (MAKINS, 2014).

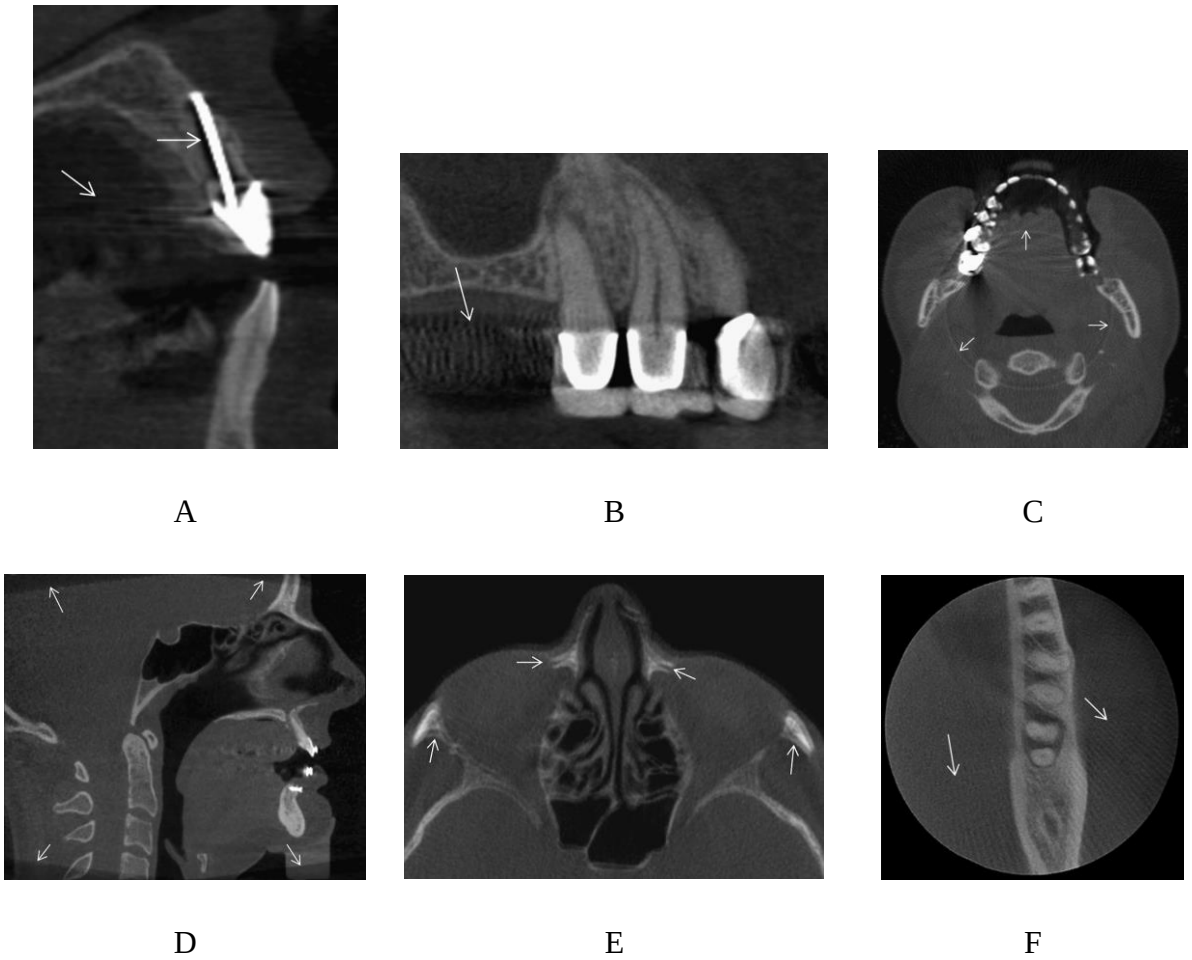

A B C

D E F

FIGURA 4. Artefatos de imagem: A) Artefatos de endurecimento de feixe, B) Artefatos de metal, C) Artefatos de anel, D) Artefatos de efeito do feixe cônico, E) Artefatos de movimento, F) Artefatos de espalhamento. Fonte: MAKINS, 2014.

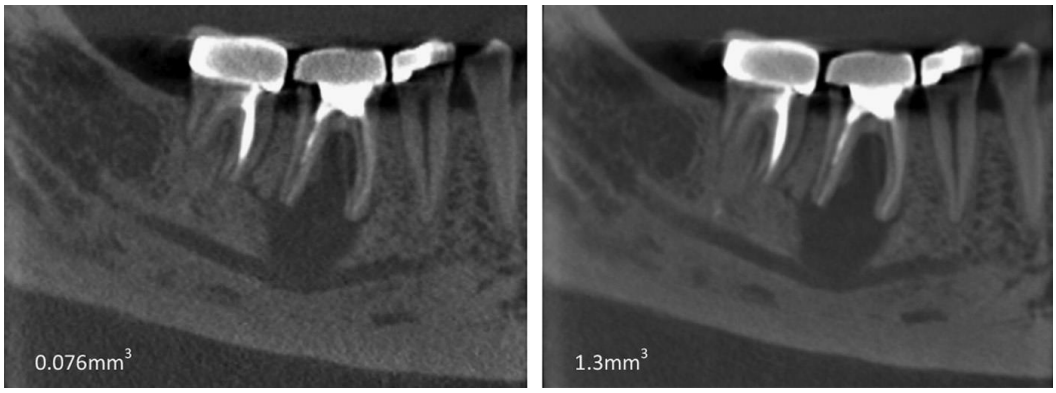

FIGURA 5. Artefatos de ruídos. Fonte: MAKINS, 2014.

A formação de artefatos pode ser determinada por fatores físicos, presentes no tomógrafo, ou ainda fatores relacionados à captação das imagens, durante a tomada do exame, como a presença de materiais de alta densidade, ou ainda a movimentação do paciente durante a exposição aos raios-x (KUTEKEN et al., 2015).

Diversos são os tipos de artefatos possíveis nos resultados de tomografias. Dentre as formas de diminuir os artefatos de imagem, temos a possibilidade de alterar a posição do paciente, desta forma mascarando e ocultando o material ou a região que possa resultar em artefatos, como restaurações de amálgama, coroas metálicas e outros objetos fixados ao paciente. Portanto, deve-se ter em mente que o sucesso do resultado de imagem obtido deve-se levar em conta não somente o conhecimento técnico do profissional, mas principalmente o sujeito de interesse em questão e a habilidade de definir a correta configuração do equipamento e do software de processamento da imagem de acordo com a área a ser examinado (GAMBA et al., 2014; NAGARAJAPPA, DWIVEDI, TIWARI, 2015; PARIROKH et al., 2012; QUEIROZ et al., 2018).

Os artefatos podem ser gerados diante da movimentação do paciente durante a tomada do exame, na presença de objetos metálicos, restaurações ou peças protéticas com componentes metálicos, e até mesmo placas de titânio utilizadas em reabilitação na Cirurgia Ortognática. Independente do tipo de artefato, algoritmos de softwares podem diminuir significativamente essas falhas no resultado final de exame. Essas modificações podem ser feitas antes da tomada do exame, sendo alterada a quantidade, intensidade ou potência dos feixes de raios-X, como também no pós-processamento dessas imagens de base capturadas (ABRAMOVITCH E RICE, 2014; GAMBA et al., 2014; MAKINS, 2014).

A alta densidade dos materiais metálicos faz com que os átomos presentes interajam com os fótons de raios-x produzidas pelos equipamentos de TCFC, que possuem diferentes níveis de energia, produzindo, assim, diferentes tipos de discrepâncias, determinadas pela densidade dos materiais e localização e extensão dos mesmos (BENIC et al., 2013; PARIROKH et al., 2012; SHERIDAN et al., 2017).

Quanto maior a densidade do material exposto aos feixes de radiação, maior e mais intensa será a formação de artefatos. Dito isto, é de se esperar o grande número de artefatos gerados pelos feixes de radiação ao interagir com objetos metálicos. Os fótons reagem quando em contato com a estrutura alvo, de forma que podem se perder ou dispersar da estrutura de interesse antes da saída do mesma ou no seu contato com o detector responsável pelo registro dessas imagens (GAMBA et al., 2014; MAKINS, 2014).

Os fótons de maior energia interagem com os objetos e materiais de maiores densidades, como os metálicos, já os de menores níveis de energia, interagem com objetos de menores densidades, como os tecidos bucais. Usualmente, as imagens obtidas são processadas por software que resulta em uma imagem monocromática, ou seja, com apenas um único nível de energia (SHERIDAN et al., 2017).

Os feixes gerados pelos tomógrafos são policromáticos, entretanto por questões de comodidade eles são detectados como sendo monocromáticos pelo sensor dos feixes de radiação, sendo assim, podendo alterar ou não dar com precisão a imagem obtida do objeto de interesse. Reduzir o tempo ou a extensão da varredura evitando áreas que possam vir a causar artefatos pode ser de grande valia para o resultado final do exame (HELVACIOGLU-YIGIT et al., 2016; MAKINS, 2014; VASCONCELOS et al., 2017).

A produção de artefatos e suas principais causas estão cada vez mais sendo foco de estudo para procurar uma forma de minimizar este evento, melhorando e ajudando os profissionais e suas precisões em diagnósticos e planejamentos. Testes de comparação com materiais compósitos e metálicos estão sendo importantes para mensurar a intensidade de artefatos gerados e quais respectivos materiais estão causando mais ou menos divergências de imagem (GAMBA et al., 2014; HELVACIOGLU-YIGIT et al., 2016; PAUWELS et al., 2015).

O profissional pode optar por formas de diminuir a produção desses artefatos. Um dos melhores métodos é lançar mão de softwares de pós-processamento das imagens captadas. Esses softwares possuem um algoritmo que modifica o resultado final através da modificação

dos níveis de energia capturados, tornando o resultado final policromático, sendo mais fiel e exato ao alvo real de interesse (SCHULZE et al., 2009; SILVEIRA-NETO et al., 2017).

Cabe ao profissional conhecer o correto protocolo de tomada desse exame, além de identificar no planejamento ações que possam vir a atenuar a geração de artefatos de imagem, como identificar coroas e peças protéticas com componentes metálicos, realizar a troca de restaurações metálicas, ou ainda modificar a posição e angulação do paciente para atenuar a geração de artefatos como também estar devidamente preparado para identificar qual o melhor método de exame por imagem de acordo com o caso ao qual é de seu interesse (GAMBA et al., 2014; MAKINS, 2014; NAGARAJAPPA, DWIVEDI, TIWARI, 2015; QUEIROZ et al., 2018)

3.1.3 A TCFC no Planejamento em Implantodontia

Em Implantodontia imagens em 3D com informações exatas são essenciais, visto a necessidade para o correto planejamento. O conhecimento preciso dos casos com antecedência resulta em diminuição do risco de falhas e insucessos em tratamentos reabilitadores com implantes dentários (ABRAMOVITCH E RICE, 2014; AGUIAR et al., 2003).

A possibilidade de examinar com antecedência as três dimensões dos tecidos e da área a ser trabalhada, possibilita um alto grau de sucesso na Implantodontia, modificando planejamentos e aumento a exatidão da decisão. Nas imagens tomográficas todas as dúvidas e questões devem ser sanadas, direcionando corretamente as ações a serem tomadas, aumentando a taxa de sucesso dos trabalhos realizados (GARIB et al., 2007; QUEIROZ et al., 2018).

O planejamento é crucial para se ter resultados satisfatórios e sucesso dos procedimentos em Implantodontia. É ideal que se tenha acesso a dados exatos dos tecidos e da área de interesse, para correta tomada de decisão. A presença de artefatos pode mascarar e deturpar informações essenciais, podendo induzir o profissional a erros de planejamento e de execução de ações, inviabilizando o diagnóstico (AGUIAR et al., 2003; BOAS E FLEISCHMANN, 2012; GAMBA et al., 2014).

Na Implantodontia é necessário que se saiba a proximidade da área a ser operada, com estruturas nobres, como o seio maxilar e o nervo alveolar inferior, a presença de artefatos, pode ocultar informações como essa. A quantidade de tecido ósseo, tecido queratinizado, como também a presença de vascularização nobre e nervos, é primordial para o sucesso de um implante (BELEDELLI et al., 2012; PEGORARO, 2015; SCHULZE et al., 2009).

Artefatos produzidos por materiais metálicos tendem a ser mais prejudiciais no exame no momento do planejamento quando comparados aos demais tipos de artefatos, isso se deve a não penetração dos feixes de raios-X nos tecidos, devido à presença desses materiais que possuem alta densidade (MAKINS, 2014).

A área do paciente a ser examinada é chamada de *Field of Vision* (FOV), ou campo de visão, e ela que é escaneada, devendo ser determinada de acordo com o tratamento a ser executado. Quando menor for o FOV, mais nítida será a imagem reconstruída, com mais riqueza de detalhes e limitação de visão, reduzindo o tempo de planejamento (KUTEKEN et al., 2015; MAKINS, 2014).

A diminuição do campo de visão pode ajudar a redução da produção de artefatos, sendo uma medida que reduz a formação de artefatos de imagem, aumentando a qualidade das imagens. Utilizar um campo de visão reduzido, aumentar o tempo de exposição, podem reduzir a formação de artefatos e aumentar o índice de sucesso do planejamento (GARIB et al., 2007; KUTEKEN et al., 2015; PEGORARO, 2015).

A não exatidão de resultados implica diretamente na escolha do tipo de implante a ser utilizado, limitando a ação do profissional, e reduzindo o sucesso e eficácia do tratamento. Importante ressaltar, que a presença de implantes também produz artefatos, principalmente de implantes de titânio, devido a alta densidade do material (BELEDELLI et al., 2012; GARIB et al., 2007; SCHULZE et al., 2009).

O uso de radiografias periapicais, como método de exame complementar, pode auxiliar no diagnóstico e na tomada de decisão, auxiliando no exame da região óssea da área a ser operada, porém, não sendo determinantes para o correto planejamento devido a seu resultado apenas em duas dimensões (KUTEKEN et al., 2015; MAKINS, 2014).

O resultado de exames de TCFC se deve a reconstrução de múltiplas imagens obtidas em diferentes ângulos e direções da disposição dos feixes de raios-X que juntas proporcionam

um resultado altamente fidedigno ao sujeito real de interesse. Quanto maior o número de imagens captadas, melhor e mais nítido será o resultado obtido. Os fótons de raios-X interagem com objetos, tecidos e materiais de alta densidade, quanto maior a densidade maior será a interação. Os fótons reagem quando em contato com a estrutura alvo, de forma que podem se perder ou se dispersar da estrutura de interesse antes da saída do mesma ou no seu contato com o sensor responsável pelo registro dessas imagens (PAUWELS et al., 2015; QUEIROZ et al., 2018).

Infelizmente nenhum tipo de exame por imagem está totalmente livre de possíveis falhas ou alterações nos seus resultados. Os artefatos são determinantes para a qualidade final do exame, podendo mascarar ou deturpar o alvo de interesse, além de sobressair diante do objeto de interesse, comprometendo o diagnóstico pelo profissional (GAMBA et al., 2014; MAKINS, 2014; NAGARAJAPPA, DWIVEDI, TIWARI, 2015; QUEIROZ et al., 2018).

Muitas técnicas podem ser utilizadas no protocolo de tomada da TCFC, sendo decidido de acordo com o caso e campo a ser examinado, como por exemplo, a utilização de softwares do tipo MARS, que modificam o algoritmo de processamento das imagens capturadas, calibração manual do equipamento de tomografia, descartando o uso de softwares específicos e linearização com modificação da posição e angulação do paciente (PARIROKH et al., 2012).

Diante da formação de artefatos, empresas fabricantes desses equipamentos viram a necessidade de diminuir ou impossibilitar a geração dessas interferências. Dessa forma foram desenvolvidos métodos digitais de diminuir os artefatos, como softwares que balanceia a quantidade, intensidade e direção dos feixes de radiação na tentativa de atenuar a geração dessas interferências. Basicamente esses softwares diminuem a potência dos equipamentos, tornando, assim, os feixes menos intensos resultando em imagens com menos artefatos, contudo, menos nítidas. Estudos demonstram que independente da quantidade de imagens obtidas, o número de artefatos gerados são semelhante, entretanto, quando processados por esses softwares, o número gerado e a intensidade diminui drasticamente (GAMBA et al., 2014; NAGARAJAPPA, DWIVEDI, TIWARI, 2015; PAUWELS et al., 2015; QUEIROZ et al., 2018).

Existem atualmente inúmeros fabricantes de tomógrafos, com sensores diversos, potência e intensidade variando de acordo com a necessidade do caso específico e softwares

com algoritmos que processam as imagens de acordo com o interesse. Desta forma, surgiram softwares que alteram esses algoritmos na intenção de diminuir os artefatos de imagem. Quando os feixes atingem esses materiais, eles são dispersos para as regiões circundantes daquele objeto, surgindo, assim, artefatos, que comprometem não só a região ao qual o artefato está localizado, como o exame como um todo, impactando no correto diagnóstico e percepção do resultado pelo profissional (PAUWELS E HORNER, 2011; VASCONCELOS et al., 2017).

Os algoritmos específicos de redução de *Metal Artifacts* (MAR), ou artefatos de metal, presentes em softwares desenvolvidos para este fim, tem impacto significativo no resultado das imagens obtidas pelos tomógrafos. Entretanto, vale ressaltar que a habilidade do profissional para utilizar esses softwares é algo indispensável (PAUWELS E HORNER, 2011).

Os artefatos tendem a prejudicar a interpretação, podendo até mesmo inutilizar o exame. Softwares como os MARS que alteram o algoritmo de processamento das imagens, demonstraram uma eficácia considerável na redução de artefatos, aumentando consideravelmente a identificação dos tecidos e exatidão quando comparado aos exames sem pós-processamento com o MARS. A utilização do MARS não modificada o protocolo padrão para tirada da TCFC, sendo assim, não necessita de modificação da dose de radiação a ser utilizada (AGUIAR et al., 2003; REYNOSO et al., 2016).

Apesar de ser um grande aliado para a redução de artefatos, os softwares criados para esse fim podem ser desnecessários dependendo da habilidade e do conhecimento do profissional, pois, as modificações aplicadas por ele são possíveis no software original do equipamento. Além disso, vale ressaltar que esses softwares são extremamente complexos, necessitando de um alto poder de processamento do computador, além de seu elevado custo (QUEIROZ et al., 2018).

4 CONSIDERAÇÕES FINAIS

Após analisar dados encontrados em artigos e trabalhos publicados nas bases de dados referidas, é possível concluir, portanto, que os artefatos de imagem são um grande desafio nos exames de TCFC, muitas vezes inutilizando esses exames ou os tornando imprecisos, dessa forma é de fundamental importância que os profissionais dominem o correto protocolo para tomada do exame e conheçam quais materiais podem gerar artefatos e como atenuar a formação dos mesmos, estando devidamente capacitado para decidir qual o exame por imagem mais adequada para cada caso.

Os desfechos dessa revisão de literatura corroboram para comprovar que quanto maior a densidade dos materiais expostos à radiação, maior será a produção de artefatos de imagem, dessa forma, é de se esperar que materiais metálicos presentes em próteses, reabilitações ortognáticas, pinos para suporte de restaurações metálicas e de coroas protéticas, gerem artefatos de imagem.

Em Implantodontia é fundamental o acesso a imagens tridimensionais e com informações exatas da área a ser operada no paciente, visando sucesso no caso a ser executado. Os artefatos de imagem não só mascaram os tecidos de interesse, como também simulam patologias que se não notado e corretamente interpretado pelo profissional, podem comprometer a tomada de decisão.

REFERÊNCIAS

ABRAMOVITCH, K.; RICE, D. D. Basic principles of cone beam computed tomography. **Dental Clinics of North America**, Califórnia, v. 58, n. 3, p. 463–484, 2014.

AGUIAR, M. F.; FARIA, M. D. B.; CARVALHO, A. C. P. Comparação entre a ortopantomografia e a tomografia computadorizada no planejamento de implantes. **Revista Brasileira de Odontologia**, São Paulo, v. 60, 2003.

BENIC, G. I.; DEYHLE, H.; HAMMERLE, C. H. F.; JUNG, R. E.; SANCHO-PUCHADES, M. In vitro assessment of artifacts induced by titanium dental implants in cone beam computed tomography. **Clinical Oral Implants Research**, Zurique, v. 24, n. 4, p. 378–383, 2013.

BELEDELLI, R.; SOUZA, P. H. C. O que são e como se formam os artefatos nas imagens da tomografia computadorizada de feixe cônico. **Revista ABRO**, v.13, n.1, p. 2-15, jan./jun. 2012.

BERNARDO, W. M.; NOBRE, M. R. C.; JATENE, F. B. A prática clinica baseada em evidências. Parte II: buscando as evidências em fontes de informação. **Rev Assoc Med Bras**. n. 50, v. 1, p. 1-9, 2004.

BOAS, F. E.; FLEISCHMANN, D. CT artifacts: Causes and reduction techniques. **Imaging in Medicine**, São Francisco, v. 4, n. 2, p. 229–240, 2012.

GAMBA, T. O; ALMEIDA, S. M.; CRUZ, A. D.; FLORES, I. L.; HAITER-NETO, F.; LOPES, S. L.P.C.; OLIVEIRA, M. L. Influence of cone-beam computed tomography image artifacts on the determination of dental arch measurements. **Angle Orthodontist**, USA, v. 84, n. 2, p. 274–278, 2014.

GARIB, D. G.; RAYMUNDO, R. J.; RAYMUNDO, M. V.; RAYMUNDO, D. V.; FERREIRA, S. N. Tomografia computadorizada de feixe cônico (cone beam): entendendo este novo método de diagnóstico por imagem com promissora aplicabilidade na ortodontia. **R Dental Press Ortodon Ortop Facial**. Maringá, v. 12, n. 2, p. 139-156, mar./abr. 2007.

HELVACIOGLU-YIGIT, D.; BECHARA, B.; DEMIRTURK, H. K.; NOUJEIM, M. Evaluation and Reduction of Artifacts Generated by 4 Different Root-end Filling Materials by Using Multiple Cone-beam Computed Tomography Imaging Settings. **Journal of Endodontics**, Amsterdã, v. 42, n. 2, p. 307–314, 2016.

KUTEKEN, F.; PENHA, N.; SIMÕES, A. C.; GOISMAN, S. Artefato Metálico em Tomografia Computadorizada de Feixe Cônico. **Revista de Odontologia da Universidade Cidade de São Paulo**, São Paulo, v. 27, p. 220–228, 2015.

LIANG, X.; JACOBS, R.; HASSAN, B.; LI, L.; PAUWELS, R.; CORPAS, L.; SOUZA, P. C.; MARTENS, W.; SHAHBAZIAN, M.; ALONSO, A.; LAMBRICHTS, I. A comparative evaluation of Cone Beam Computed Tomography (CBCT) and Multi-Slice CT (MSCT) Part I. On subjective image quality. **Eur. J. Radiol**., Oxford, v.75, p.265–269, 2010.

LIRA DE FARIAS FREITAS, A. P.; BENTO, P. M.; DA COSTA, F. C. M.; DE MELO, D. P.; MAIA, A. M. A.; RANGEL, L. P.; ROVARIS, K. S.; WANDERLEY, Y. C. **Assessment of artefacts produced by metal posts on CBCT images**, Califórnia, n. 1, p. 0–2, 2018.

MAKINS, S. R. Artifacts interfering with interpretation of cone beam computed tomography images. **Dental Clinics of North America**, Texas, v. 58, n. 3, p. 485–495, 2014.

NAGARAJAPPA, A. K.; DWIVEDI, N.; TIWARI, R. **Artifacts : The downturn of CBCT image**, USA, p. 440–445, 2015.

PAUWELS, R.; ARAKI, K.; SIEWERDSEN, J. H.; THONGVIGITMANEE, S. S. Technical aspects of dental CBCT: State of the art. **Dentomaxillofacial Radiology**, Inglaterra, v. 44, n. 1, p. 1–20, 2015.

PAUWELS, R.; HORNER, K. **Quantification of metal artifacts on cone beam computed tomography images**, USA, p. 1–6, 2011.

PARIROKH, M.; ARDJOMAND, K.; MANOCHEHRIFAR, H. Artifacts in Cone-Beam Computed Tomography of a Post and Core Restoration: A Case Report. **Iranian Endodontic Journal**, Kerman, Iran. v. 7, n. 2, p. 98–101, 2012.

PEGORADO, G. A. **Artefatos em Tomografia Computadorizada: Revisão de Literatura e Relato de Caso**. Porto Alegre, 2015.

QUEIROZ, P. M.; FREITAS, D. Q.; GROPPO, F. C.; SANTAELLA, G. M. **Metal artifact production and reduction in CBCT with different numbers of basis images**, Washington, p. 41–44, 2018.

REYNOSO, E.; CARRASCOSA, P.; CAPUÑAY, C.; RASUMOFF, A.; VALLEJOS, J.; CARPIO, J.; KAREN, L. **Tomografía computarizada de doble energía: nueva tecnología para la reducción de artefactos de metal.** p. 5–13, 2016.

SHERIDAN, R. A.; CHIANG, Yi-Chen; DECKER, A. M.; SUTTHIBOONYAPAN, P.; CHAN, Hsun-Liang; WANG, Hom-Lay. The Effect of Implant-Induced Artifacts on Interpreting Adjacent Bone Structures on Cone-Beam Computed Tomography Scans. **Implant Destistry,** Ann Arbor, Michigan**.** p. 1–5, 2017.

SILVEIRA-NETO, N.; FLORES, M. E; CARLI, J. J.; COSTA, M. D.; MATOS, F. S.; PARANHOS, L. R.; LINDEN, M. S. S. **Peri-implant assessment via cone beam computed tomography and digital periapical radiography: an ex vivo study.** Passo Fundo, RS. p. 708–713, 2017.

SCHULZE, R. K. W.; BERNDT, D.; D'HOEDT, B. On cone-beam computed tomography artifacts induced by titanium implants. **Clinical Oral Implants Research,** Mainz, Germany. p. 100–107, 2009.

VASCONCELOS, T. V.; BECHARA, B. B.; FREITAS, D. Q.; MCMAHAN, C. A.; NOUJEIM, M. Evaluation of artifacts generated by zirconium implants in cone-beam computed tomography images. **Oral Surgery, Oral Medicine, Oral Pathology and Oral Radiology**, Califórnia, v. 123, n. 2, p. 265–272, 2017.